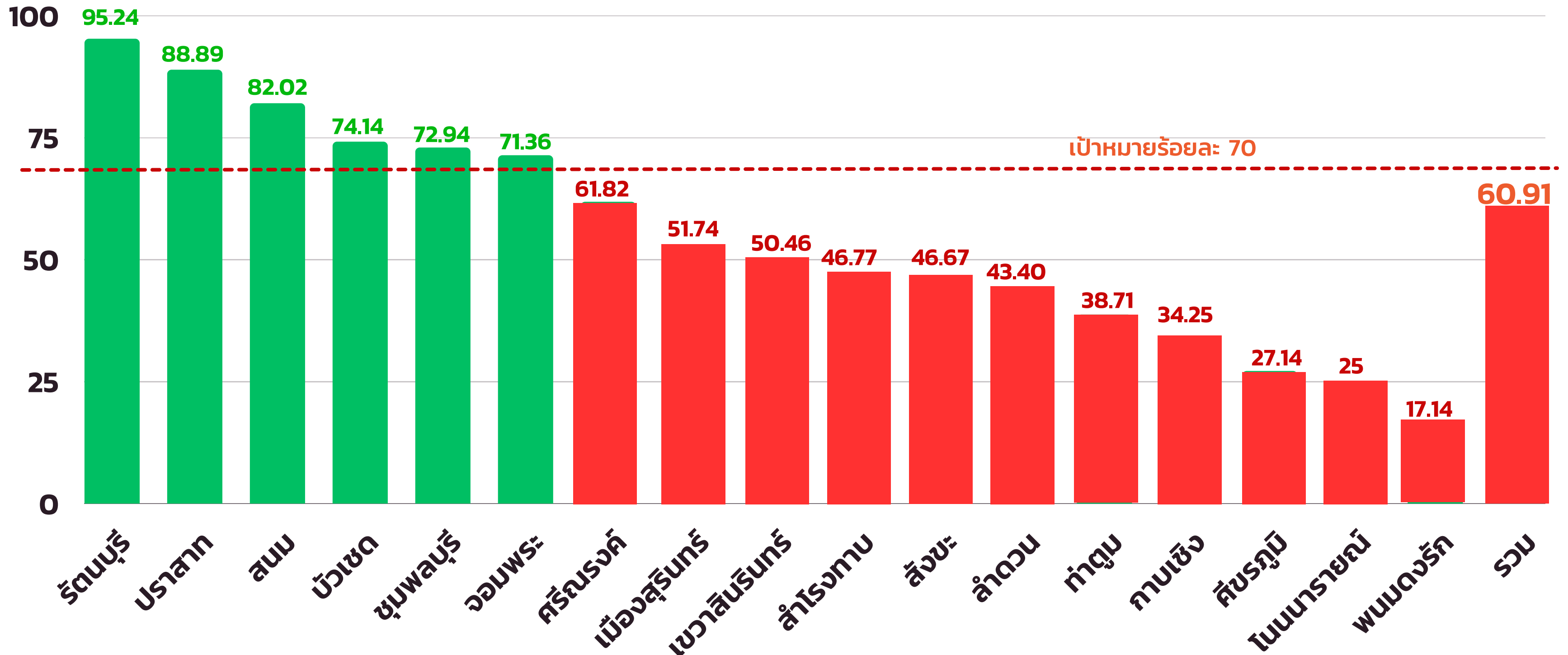

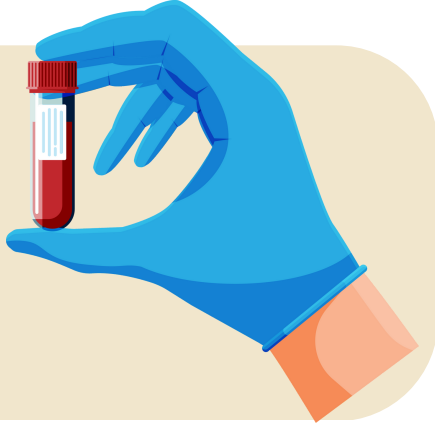

An illustration of a cross-section of a blood vessel. The vessel wall is shown in pink, and the interior is filled with red blood cells. A large, irregular mass of yellow and white material, representing plaque, is shown partially blocking the vessel. The background features abstract shapes in yellow, blue, and green, along with wavy lines in yellow and blue.

**ผลการดำเนินงาน  
ควบคุมโรคไม่ติดต่อ  
(โรคเรื้อรัง NCD)**

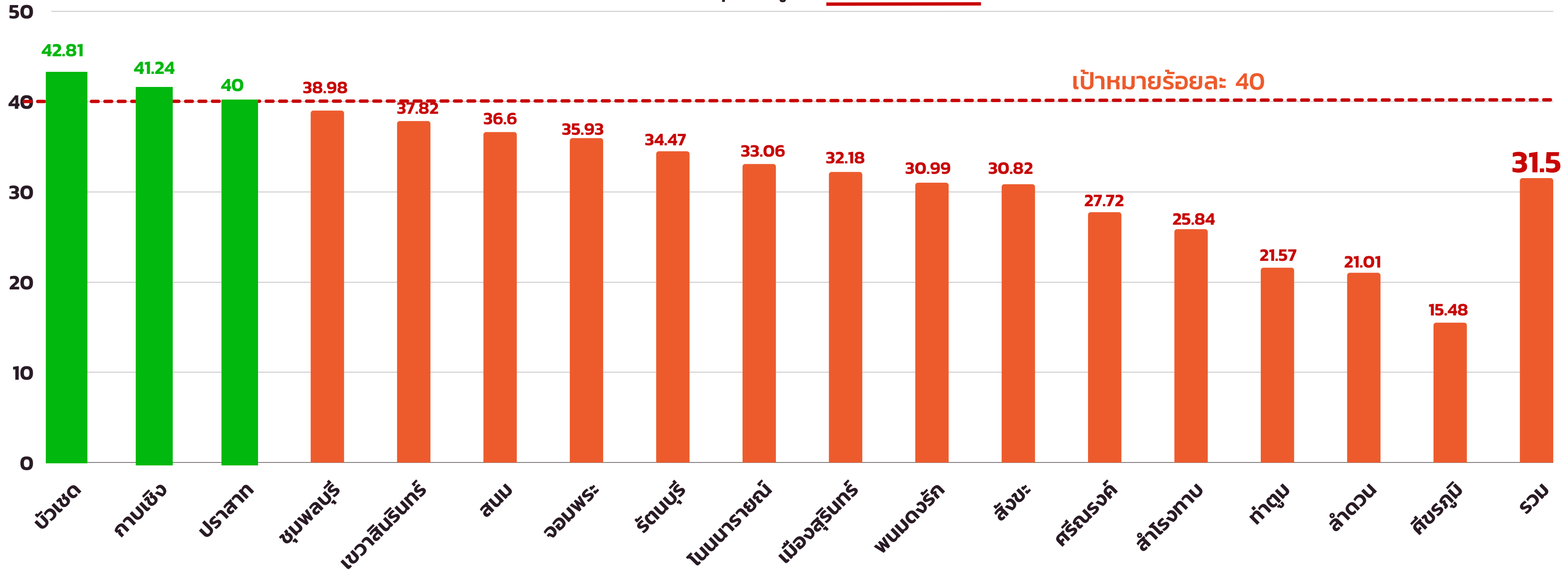# ร้อยละการตรวจติดตามยืนยันวินิจฉัยกลุ่มสงสัยป่วยโรคเบาหวาน จังหวัดสุรินทร์ ปีงบประมาณ 2566



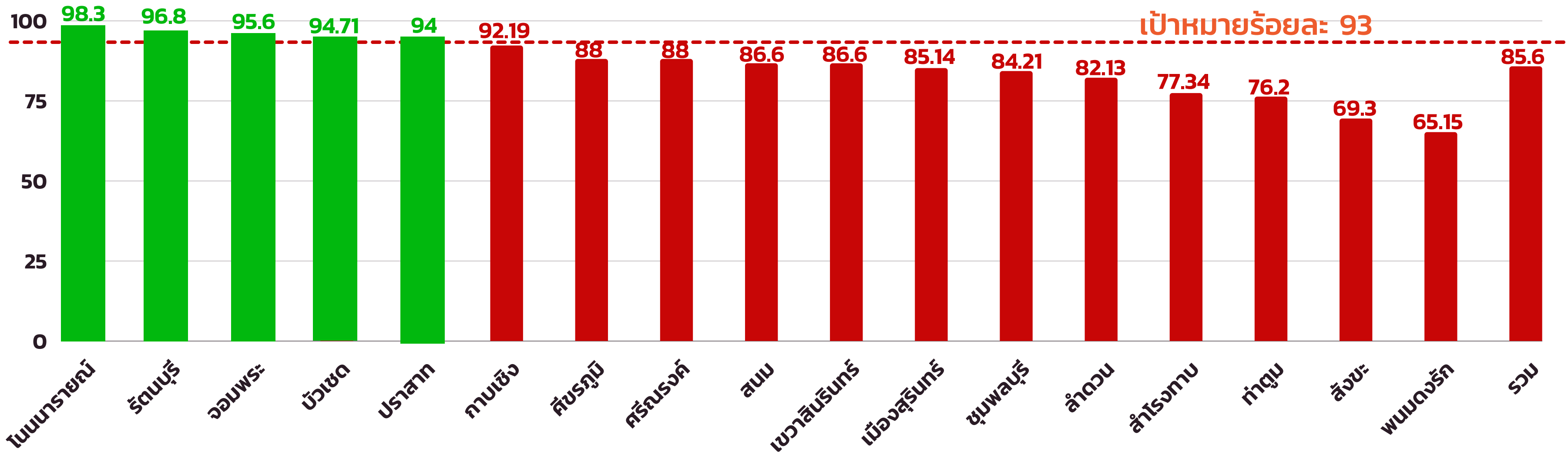
# ร้อยละผู้ป่วยโรคเบาหวานที่ควบคุมระดับน้ำตาลได้ดี จังหวัดสุรินทร์ ปีงบประมาณ 2566



ร้อยละควบคุมได้ดีผู้ป่วยในเขตที่รับผิดชอบ



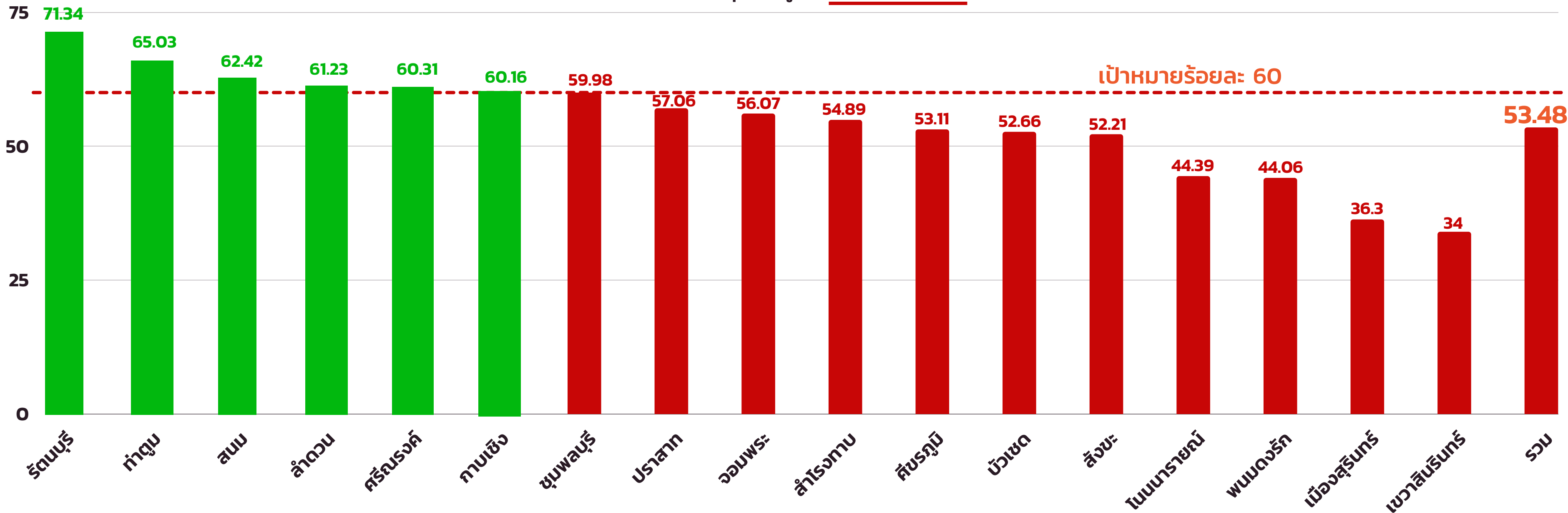
# ร้อยละการตรวจติดตามยืนยันวินิจฉัยกลุ่มสงสัยป่วยโรคความดันโลหิตสูง จังหวัดสุรินทร์ ปีงบประมาณ 2566



# ร้อยละผู้ป่วยโรคความดันโลหิตสูงที่ควบคุมความดันโลหิตได้ดี จังหวัดสุรินทร์ ปีงบประมาณ 2566



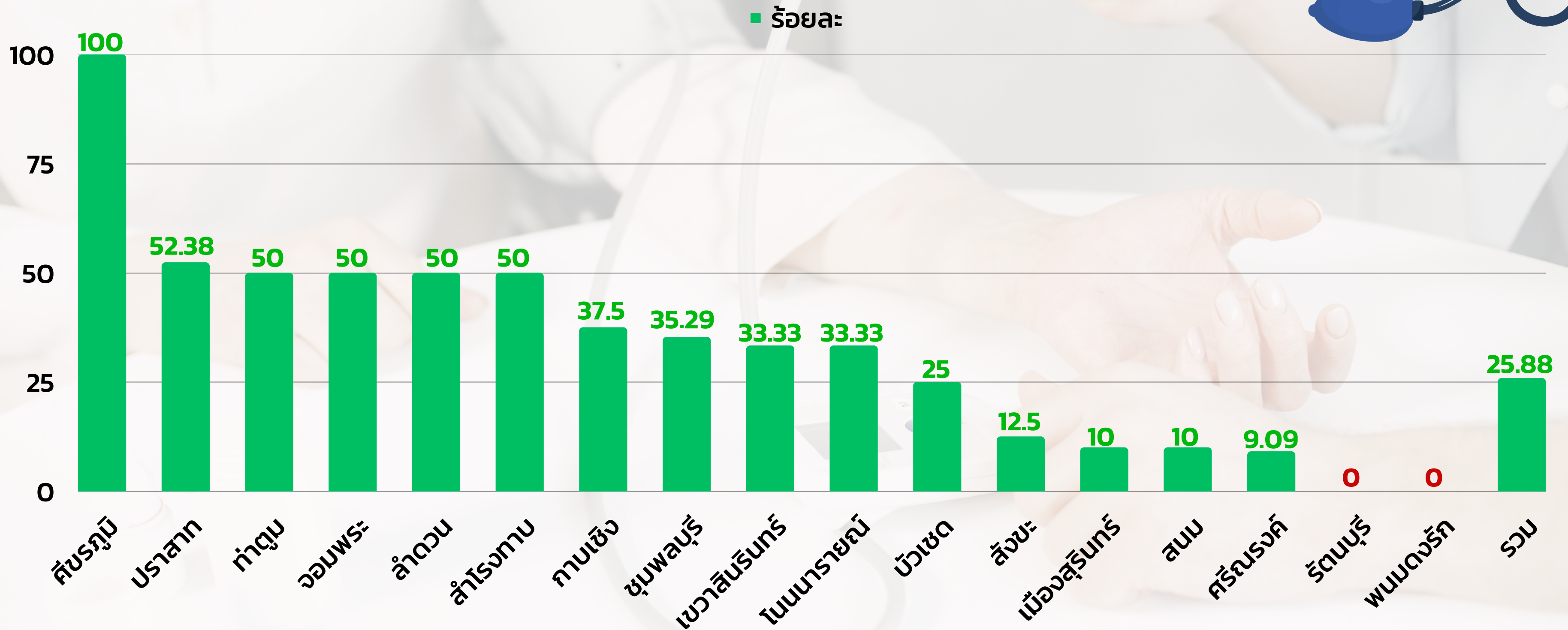
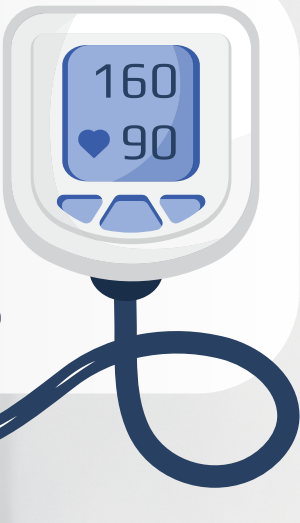ร้อยละควบคุมได้ดีผู้ป่วยในเขตรับผิดชอบ



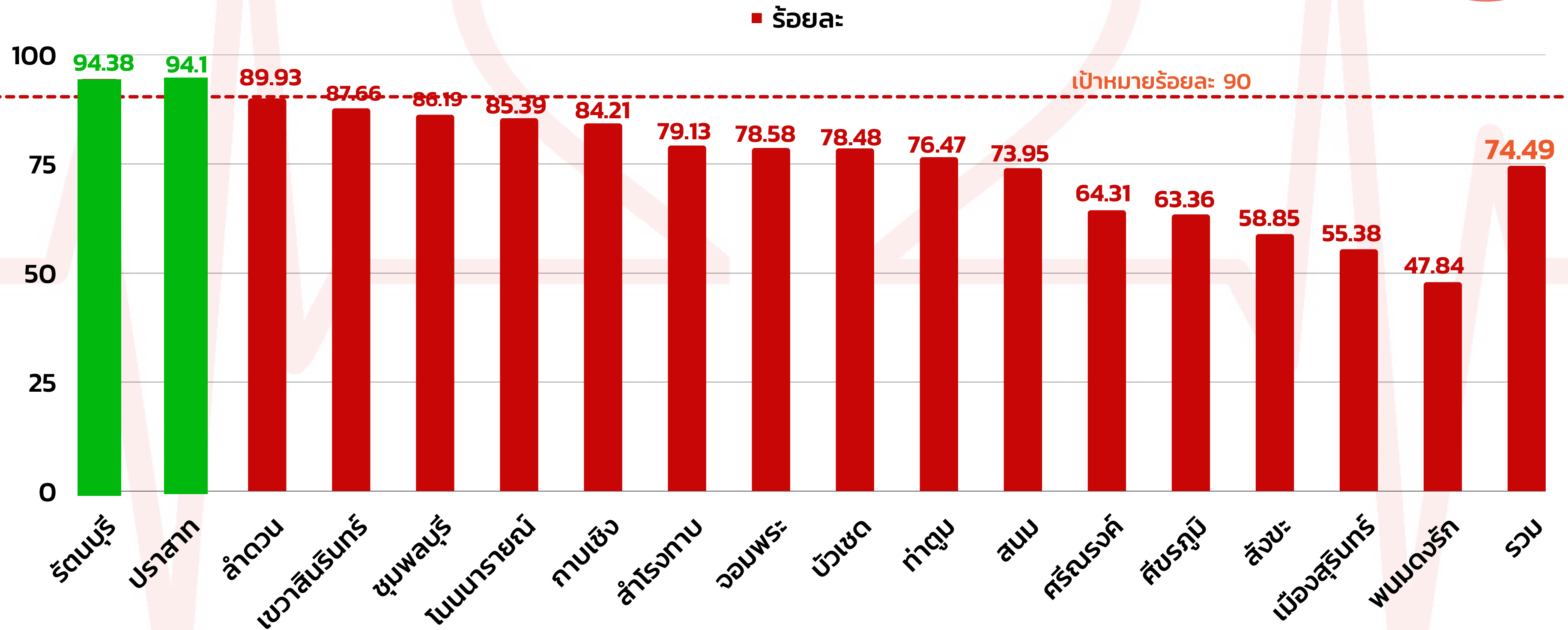
ร้อยละของผู้ที่มีค่าความดันโลหิตตัวบนเฉลี่ย (SBP)  $\geq 180$  mmHg.

และ/หรือ ค่าความดันโลหิตตัวล่างเฉลี่ย (DBP)  $\geq 110$  mmHg.

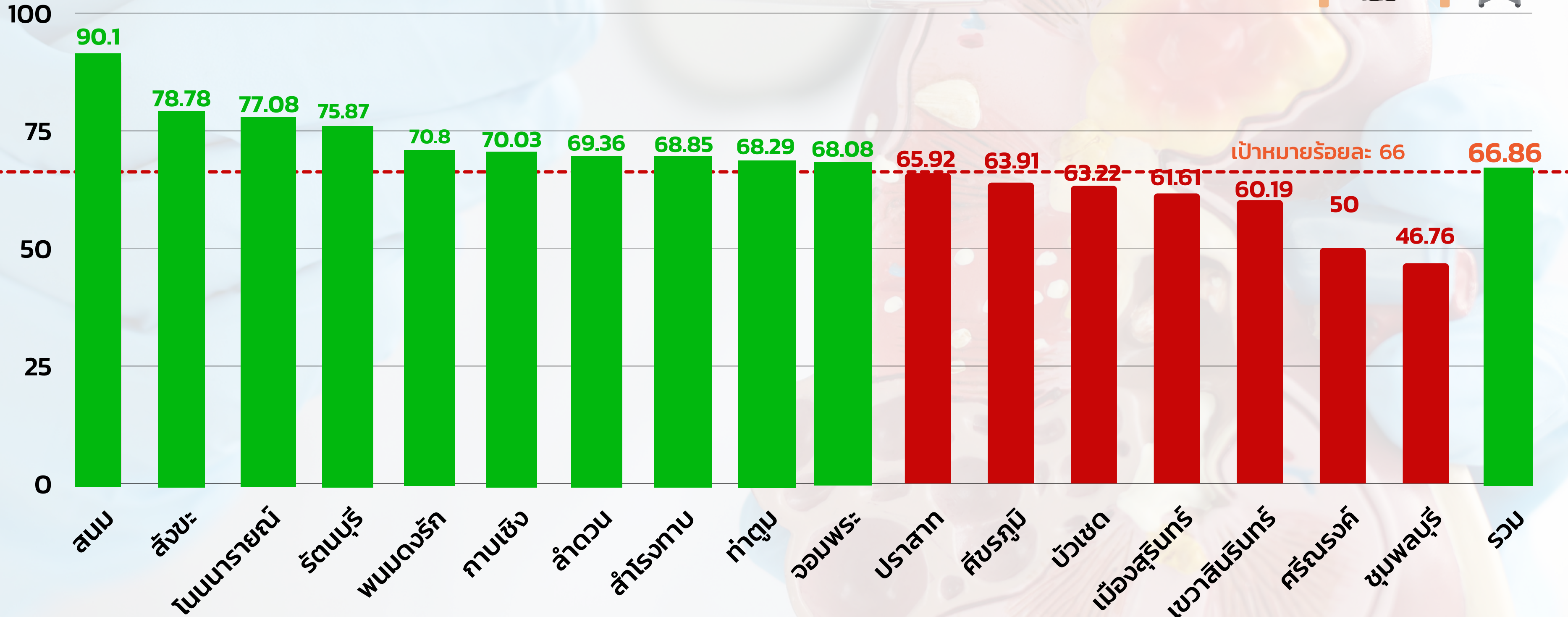
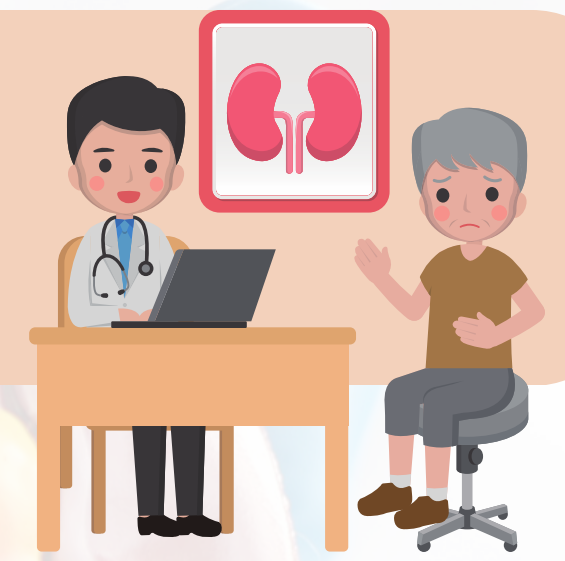
จากการคัดกรอง ได้รับการวินิจฉัยความดันโลหิต จังหวัดสุรินทร์ ปีงบประมาณ 2566



# ร้อยละของผู้ป่วยเบาหวาน ความดันโลหิตสูงที่ขึ้นทะเบียนได้รับการประเมินโอกาสเสี่ยงต่อโรคหัวใจและหลอดเลือด (CVD Risk) จังหวัดสุรินทร์ ปีงบประมาณ 2566



# ร้อยละของผู้ป่วย CKD ที่มีอัตราการลดลงของ eGFR <math>< 5 \text{ ml/min/1.73m}^2/\text{yr}</math> จังหวัดสุรินทร์ ปีงบประมาณ 2566



ขอบคุณค่ะ

